Aus der Universitäts-Frauenklinik zu Kiel. Direktor: Prof. Dr. Robert Schröder

Lane Medical Library

Studien über Follikelhormon und Androkinin im Frauenharn, insbesondere bei Tumoren

Inaugural-Dissertation
zur Erlangung der Doktorwürde der Hohen Medizinischen Fakultät
der Christian-Albrechts-Universität zu Kiel

Vorgelegt
von
Ilse Schön
Elmshorn (Holstein)

Kiel 1934
Buchdruckerei J. M. Groth, Elmshorn.

Aus der Universitäts-Frauenklinik zu Kiel. Direktor: Prof. Dr. Robert Schröder

Studien über Follikelhormon und Androkinin im Frauenharn, insbesondere bei Tumoren

Inaugural-Dissertation
zur Erlangung der Doktorwürde der Hohen Medizinischen Fakultät
der Christian-Albrechts-Universität zu Kiel

Vorgelegt
von
Ilse Schön
Elmshorn (Holstein)

Kiel 1934
Buchdruckerei J. M. Groth, Elmshorn.

Nr. 9.

Rektoratsjahr 1933/34.

Referent: Priv.-Doz. Dr. Harald Siebke.

Correferent: Prof. Dr. R. Schröder.

Zum Druck genehmigt:

Prof. Dr. Dold,

Dekan.

Meinen lieben Eltern!

Experimentelle Untersuchungen über die verschiedenen Hormone, die an den männlichen und weiblichen Genitalien angreifen oder in den Gonaden entstehen, liegen in einer nahezu unübersehbaren Fülle vor. Quantitative Untersuchungen, die über die Mengenverhältnisse der einzelnen Hormone beim Menschen in den einzelnen Organen sowie in den Sekreten und Exkreten Auskunft geben, sind noch recht spärlich.

Große Untersuchungsreihen, die erkennen lassen, in welchem Umfange sich der Hormongehalt der einzelnen Körperflüssigkeiten unter physiologischen und pathologischen Bedingungen ändert, liegen im wesentlichen nur über das Follikulin bei der geschlechtsreifen Frau vor. Hier haben als erste Frank und seine Mitarbeiter feststellen können, daß sich der **Follikulinspiegel im Blut während des mensuellen Zyklus** nach ganz bestimmten Gesetzen ändert. Sie fanden, daß die Konzentration des Follikulins während des mensuellen Zyklus so ansteigt, daß etwa vom 17.—25. Zyklustage in 30—40 ccm Venenblut 1 ME Follikulin nachweisbar wird, während der Hormonnachweis in der ersten Zyklushälfte aus dieser Blutmenge nicht gelingt. Für den Nachweis benutzten die Autoren eine Methode, bei der das Blut mit Natriumsulfat getrocknet und mit Aether extrahiert wird. Das Hormon geht bei diesem Verfahren vom Blut in den Aether über und läßt sich dann nach Verdampfen des Aethers in Wasser aufnehmen und durch Auslösung des positiven Allen-Doisy-Testes bei der kastrierten Maus nachweisen. Nach den Untersuchungen von Frank und seinen Mitarbeitern fällt dann der Hormonspiegel während der Menstruation ab.

Während der Schwangerschaft ist die Follikulinkonzentration nach Frank's Untersuchungen etwa so hoch wie während des Zyklus kurz vor der Menstruation.

Siebke kam bei Untersuchungen mit Frank's Methodik zu etwas anderen Ergebnissen. Er konnte während des Zyklus in einzelnen Fällen schon in 20 ccm Blut Follikulin nachweisen und zwar am 2. und 3. Tage vor Beginn der Menstruation. Dann aber fällt der Hormonspiegel nach Siebke's Ergebnissen im Blut rasch ab, sodaß kurz vor Beginn der Blutung Follikulin auch in 40 ccm Blut meist nicht mehr nachweisbar ist.

Während der Schwangerschaft nimmt nach Siebke's Untersuchungen die Follikulinkonzentration im Blut bis Ende der Gravität dauernd zu, so daß kurz vor dem Partus das Hormon schon in 5 ccm Blut nachweisbar ist.

Bei Zyklusstörungen hatten Frank und seine Mitarbeiter gefunden, daß gelegentlich der **Hormongehalt des Blutes** verhältnismäßig hoch

ansteigt, ohne daß es zur richtigen Zeit zu der erwarteten Regelblutung kommt. Diese Ergebnisse wurden in Kiel bestätigt und dahin gedeutet, daß bei derartigen Befunden wohl ein Follikelwachstum im Ovar stattgefunden und zur Hormonausschwemmung geführt habe, daß es jedoch nicht zur völligen Reife des Follikels und damit zur Eireife und Corpus-luteumbildung gekommen sei. Entsprechend dem Frank'schen Vorschlage wurde für derartige Fälle die Bezeichnung „subthreshold cycle" = „unterschwelliger Zyklus" übernommen.

Besondere Bedeutung gewann die Feststellung, daß bei der Zyklusstörung, die wir heute als „glandulär-cystische Hyperplasie des Endometrium bei Follikelpersistenz" bezeichnen, der Hormongehalt des Blutes auffallend hoch ist. Dieser Befund überraschte damals umso mehr, als zu jener Zeit nur das eine Ovarialhormon Follikulin bekannt war, und man dazu neigte, bei offensichtlichen Zyklusstörungen von vorn herein einen Mangel an diesem Hormon, nicht aber eine Ueberproduktion anzunehmen. **Klinisch therapeutisch** war das insofern von Bedeutung, als bis zu dieser Feststellung derartige Fälle glandulärer Hyperplasie meist mit Zufuhr von Follikulinhormon behandelt wurden.

Als durch diese Befunde offensichtlich geworden war, daß durch quantitative Hormonbestimmungen neue Aufschlüsse über die funktionellen Zusammenhänge im Bereich der weiblichen Genitalorgane gewonnen werden können, ging man an der Universitäts-Frauenklinik, Kiel dazu über, alle Methoden quantitativer Hormonanalysen systematisch auszubauen. Vor allem suchte man sich von dem Blut als Untersuchungsmaterial unabhängig zu machen und begann zu erforschen, ob nicht auch durch **Hormonbestimmungen in den Exkreten, insbesondere im Harn,** die Möglichkeit gegeben sei, über hormonale Vorgänge im Körper der Frau Aufschluß zu gewinnen.

Tatsächlich haben die weiteren Untersuchungen gezeigt, daß derartige **Hormonbestimmungen im Harn** möglich sind, und daß sie uns helfen, die Vorgänge am weiblichen Genitale, die wir heute ihrer Histologie nach vollkommen übersehen, auch biologisch vollkommener zu beurteilen.

Zunächst ergab sich, daß die **Follikulinausscheidung im Harn während des mensuellen Zyklus** viel höher ist, als bis zu diesen Untersuchungen angenommen wurde. Während man bis dahin glaubte, daß nur einige wenige ME während des Zyklus im Harn ausgeschieden würden, gelang es jetzt, mit Hilfe der Benzolextraktion, wie sie von Laqueur, Dingemanse und de Jongh angegeben ist, etwa 2000 ME während eines normalen mensuellen Zyklus im Harn nachzuweisen.

Auch dieses erste Ergebnis der Hormonanalysen im Harn hat sich für die **Therapie** als grundsätzlich bedeutungsvoll erwiesen. Bis zu dieser Zeit etwa wurde nämlich mit Hormonmengen gearbeitet, an deren Wirkungslosigkeit heute nicht mehr zu zweifeln ist. Meist wurden etwa 4 ME Follikulin pro dosi gegeben, weil sich vorher gezeigt hatte, daß dieses die Hormonmenge ist, die der vollreife, sprungfertige Follikel enthält. Man hatte eben bis zu diesem Zeitpunkt noch nicht erkannt, daß

die Hormonquelle kleine Hormonmengen ununterbrochen mit großer Geschwindigkeit an den Körper abgibt und so in kurzer Zeit Tausende von Einheiten zu liefern vermag, ohne selbst jemals große Hormonmengen zu enthalten.

Die weiteren Beobachtungen der Hormonausscheidung ließen erkennen, daß auch die **Fähigkeit des Körpers, Hormon zu speichern,** wahrscheinlich nur gering ist. Es zeigte sich beispielsweise, daß etwa am 7. Tag post partum die Follikulinausscheidung nicht mehr wesentlich höher ist, als während des Zyklus, daß also die ungeheuren Hormonmengen, die am Ende der Gravität im Körper kreisen, post partum in wenigen Tagen ausgeschwemmt werden. — Wir sind heute überzeugt, daß gerade auch dieser rasche Abfall des Hormonspiegels post partum biologisch bedeutungsvoll ist, weil Tierexperimente (de Jongh) gezeigt haben, daß die **Laktation der Brustdrüse** in dem Augenblick einsetzt, wo man nach langdauernder Hormonzufuhr plötzlich mit den Hormonmengen zurückgeht.

Bei Fällen mit zu seltener Regelblutung oder Amenorrhoe zeigte der Kurvenverlauf die verschiedensten Bilder. So gibt es Fälle mit offenbar darniederliegender Ovarialfunktion, die kaum noch Follikulin im Harn ausscheiden. Bei anderen Frauen mit zu seltener Regelblutung finden sich recht erhebliche Follikulinmengen im Harn, so daß hier zwei Deutungen möglich sind: entweder versagt der Uterus als Reaktionsorgan, so daß das Follikulin gewissermaßen ungenutzt an ihm vorüberläuft, oder aber es handelt sich wieder um ähnliche Vorgänge wie bei dem oben erwähnten unterschwelligen Zyklus, sodaß wir hier wohl Follikelwachstum, nicht aber Follikelreife annehmen können.

Die immer wieder festgestellten erheblichen Hormonmengen im Harn ließen es wahrscheinlich erscheinen, daß auch in anderen Exkreten Follikulin ausgeschieden wird. Um diese Frage zu klären, und damit noch bessere Vorstellungen über die im weiblichen Körper wirksamen Hormonmengen zu erhalten, wurden in einer neuen Untersuchungsreihe **mit einer neuen Methodik auch Fäces auf ihren Hormongehalt untersucht.** Es ergab sich — wenn ich hier nur das wichtigste Resultat herausgreife — daß tatsächlich in den Fäces Hormonmengen ausgeschieden werden, die etwa ebenso groß sind, wie die im Harn gefundenen Werte; auch damit waren wieder neue Unterlagen für die Therapie geschaffen. Einmal zeigten die Ergebnisse, daß der **Hormonhaushalt des Körpers noch höher** ist, als nach den ersten Ergebnissen der Harnbestimmungen allein vermutet werden mußte, zum anderen fand sich, daß eine **übermäßige Zufuhr** von Hormonen gelegentlich vom Körper **mit gesteigerter Hormonausschwemmung beantwortet** wird. Gerade dieses Ergebnis war damals (1930) von Bedeutung, weil die Hormonpräparate der Therapie noch unerschwinglich teuer waren und demnach zur sparsamsten Verwendung zwangen.

Nach Klärung der Follikulinverhältnisse beim Zyklus und bei Zyklusstörungen wurden weitere Untersuchungen an der Kieler Frauenklinik angestellt mit dem Ziel, **bei bestimmten Tumoren die quantitativen Verhältnisse** des Follikulins zu prüfen. Gerade im Hinblick auf

die früher beobachtete erhöhte Follikulinproduktion bei glandulärer Hyperplasie lag es nahe, **Follikulinbestimmungen bei Granulosazelltumoren** zu machen. Wir wissen auf Grund der histologischen Befunde, daß diese Tumoren häufig auch noch in der Menopause die gleiche Veränderung des Endometriums hervorrufen, wie sie der persistente Follikel bei der Zyklusstörung erzeugt. Wenn also die Endometriumshyperplasie bei Follikelpersistenz mit Recht als Reaktion auf vermehrte Follikulinbildung angesprochen werden sollte, müßte auch bei der Endometriumshyperplasie durch Granulosazelltumor erhöhte Follikulinbildung als auslösendes Moment nachgewiesen werden. Tatsächlich glückte es Siebke und Schuschania, bei einem Fall von glandulärer Hyperplasie des Endometriums mit Granulosazelltumor bei einer 65jährigen Frau, die seit 9 Jahren in der Menopause war, 975 ME Follikulin in den Exkreten in 5 Tagen nachzuweisen, während wenige Wochen nach der anschließend durchgeführten Radikaloperation das Hormon nicht einmal in Spuren nachzuweisen war. Damit war die Richtigkeit der vorausgeschickten theoretischen Ueberlegung durch Hormonanalysen exakt bewiesen.

In der Zeit, wo die eben geschilderten Untersuchungen an der Kieler Frauenklinik beendet waren, gelang **der zuverlässige Nachweis von männlichem Sexualhormon durch den Hahnenkammtest** (Einzelheiten und Literatur siehe Siebke: Thelykinin und Androkinin, das weibliche und männliche Sexualhormon, im Körper der Frau. Arch. Gyn. Bd. 146, 1931, H. 3, S. 417). Zwar wurde das männliche Hormon zunächst fast nur aus Tierhoden dargestellt, es war aber auch in einzelnen Fällen schon gelungen, das Hormon im Männerharn — wenn auch in sehr geringer Menge — nachzuweisen. Man mußte also schließen, daß das in den Testes gebildete männliche Sexualhormon ebenso wie das Follikelhormon im Harn ausgeschieden wird. Da nun bei einer Frau, die gravide ist und einen männlichen Foeten trägt, nach theoretischer Ueberlegung Testes im mütterlichen Organismus wirksam sein können, hoffte Siebke, daß es gelingen werde, in solchen Fällen in dem Harn der Mutter männliches Sexualhormon (Androkinin) nachzuweisen und dadurch die Diagnose über das Geschlecht des Kindes schon während der Gravidität zu stellen. Tatsächlich gelang der **Nachweis männlichen Sexualhormons im Harn der Schwangeren;** es zeigte sich aber bei den Partus, daß Androkinin sowohl von Müttern mit Knaben wie von Müttern mit Mädchen ausgeschieden worden war. Damit war es bereits wahrscheinlich gemacht, daß die **Androkininproduktion überhaupt garnicht vom Vorhandensein männlicher Gonaden abhängig** ist. Weitere Untersuchungen bestätigen das: es gelang Siebke und Wisniewski, männliches Sexualhormon im Harn von Wöchnerinnen, im Extrakt aus Foeten, im Menstrualblut und im Frauenharn während des mensuellen Zyklus nachzuweisen. Ueberraschend war der 1930 zum ersten Male nachgewiesene hohe Androkinin- und Follikulingehalt des Frauenharns bei Fällen von Carcinom, Blasenmole und Chorionepitheliom. Siebke vermutete auf Grund dieser Befunde, daß die beiden erwähnten Hormone, insbesondere aber das Androkinin, im Körper der Frau nicht nur

den Gonaden entstammen, sondern überhaupt von Zellen gebildet werden können, die wenig differenziert sind. **Man kommt also zu der Vorstellung, daß nicht-voll-ausgereifte Zellen bis zu einem gewissen Grade noch pluripotent sind: wie sie sich unter dem Einfluß determinierender Reize histologisch nach den verschiedenen Richtungen entwickeln können, so sind sie auch funktionell zunächst noch undifferenziert und können dementsprechend in diesem Stadium noch als Quellen verschiedener Hormone wirksam werden.**

Die bisher bei quantitativen Hormonuntersuchungen in Kiel gefundenen Ergebnisse und die daran geknüpfte Theorie mußten danach Anlaß geben, der Frage weiter nachzugehen, ob tatsächlich aus der Ausscheidung von Androkinin oder Follikulin im Harn auf das Vorhandensein von undifferenzierten Zellen — unabhängig von den Gonaden — geschlossen werden kann. Ist das der Fall, dann müssen die Hormone beispielsweise im Harn einer Frau nachweisbar werden, die an einem Carcinomrezidiv erkrankt, und zwar muß die Hormonausscheidung dann noch nachweisbar sein, wenn durch frühere Entfernung der Genitalorgane die ursprünglichen Hormonspender verloren gegangen sind. Schließlich müßte die Hormonbildung umso stärker sein, je weniger differenziert oder ausgereift der betreffende Tumor ist.

Der Klärung dieser Fragestellung dienten drei Arbeiten, die von Werner Aßmann, Oswald Aichel und Frido Hachmeister unter Anleitung von Siebke 1931, 1932 und 1933 durchgeführt wurden und von mir in der hier vorliegenden Arbeit weiter entwickelt werden.

Bevor ich auf unsere jetzigen Ergebnisse eingehe, fasse ich zusammen, was die bisherigen Untersuchungen zu diesem Thema an Ergebnissen gezeitigt haben.

Zunächst möchte ich an Hand der früheren Untersuchungen folgende Fragen beantworten:

1. Welche Ergebnisse liegen bisher vor von Frauen, bei denen die Ovarien als Hormonquelle sicher oder wahrscheinlich nicht mehr in Frage kommen?
   a) bei Ausschaltung der Ovarien durch Radikaloperation,
   b) bei Ausschaltung der Ovarien durch Röntgenkastration.
2. Welche Ergebnisse liegen vor bei Frauen, bei denen die Ovarien als Hormonquelle nicht mehr in Frage kommen, jedoch ein Tumor nachweisbar ist?

ad 1 a): Nach Aßmann's Untersuchungen wurde von einer Pat. (Hormonblatt 263), die wegen Carcinoma colli uteri nach Wertheim radikaloperiert war, am 18. Tage nach der Operation kein Thelykinin mehr im Harn gefunden. Das in den ersten 18 Tagen post operationem im Harn noch nachweisbare Thelykinin (insgesamt 59 ME) stellte wohl nur die Menge dar, die zur Zeit der Operation noch im Körper der Frau kreiste.

Zu ähnlichen Ergebnissen kam Hachmeister (vgl. dessen Inaugural-Dissertation). Er fand bei einer 42jährigen Frau (Hbl. 425), die vorher noch regelmäßig menstruierte, dann aber wegen eines Carcinoma

colli uteri (histologisch: Gruppe IV, Ausdehnung: Gruppe B)[1]) nach Wertheim operiert worden war, in den ersten 6 Tagen post operationem 5 ME Thelykinin pro die (1 HE Androkinin). In den nächsten 8 Tagen wurde von der Frau kein Thelykinin und auch kein Androkinin mehr ausgeschieden.

Ebenso schied nach Hachmeister's Untersuchungen eine 33jährige Frau (Hbl. 359, W.), die immer noch regelmäßig menstruierte, und die wegen Carcinoma ovarii radikaloperiert werden mußte, in der Zeit post operationem kein Thelykinin mehr aus. Androkinin war schon vor der Operation nicht im Harn nachweisbar.

Bei einer 49jährigen Frau (Hbl. 618, O.), deren Menses noch regelmäßig waren, wurde eine Radikaloperation bei Myomata uteri wegen Verdachtes auf Malignität gemacht. Vor der Operation schied diese Frau nach Hachmeister 6 ME pro die aus, aber kein Androkinin. Nach der Operation war Thelykinin nicht mehr nachweisbar, wohl aber Androkinin (mit Extrakt aus 2150 ccm Harn: Kammvergrößerung von 25 %).

Ein ähnliches Ergebnis zeigt ein Fall von glandulär-zystischer Hyperplasie, der wegen zugleich bestehender Hämatosalpingen radikaloperiert wurde. Während die Frau vor der Operation 85 ME pro die ausgeschieden hatte, fand sich unmittelbar nach der Operation kein Thelykinin im Harn. Androkinin fand sich weder vor der Operation noch nach der Operation im Harn.

ad 1 b): Klinisch zeigen Frauen, deren Ovarien von genügend starken Röntgenstrahlen getroffen werden, im Anschluß an die Bestrahlung Amenorrhoe. Man kann also aus der Amenorrhoe nach Röntgenbestrahlung schließen, daß durch die Röntgenstrahlen die Ovarien soweit geschädigt sind, daß in ihnen keine Follikel mehr reifen, und dementsprechend im Uterus die weitere Proliferation des Endometrium ausbleibt. Aßmann berichtet über einen Fall von Chorionepitheliom (Hbl. 264, Sch.) bei einer 35jährigen Frau, der mit Röntgenstrahlen nach Coutard behandelt worden war. Bei diesen Bestrahlungen waren natürlich auch die Ovarien mit voller Dosis getroffen. Es zeigte sich,

---

[1]) Nach Schröder unterscheiden wir nach dem histologischen Aufbau sechs verschiedene Gruppen der Collumcarcinome:
1. das nichtdifferenzierte, unreife Carcinom,
2. das Carcinom mit Tendenz zur drüsigen Differenzierung,
3. das deutliche Adenocarcinom,
4. das Carcinom mit geringer Tendenz zur Plattenepithelformation,
5. das Carcinom mit deutlicher Tendenz zur Plattenepithelformation,
6. das Carcinom mit Hornperlen.

Der Ausdehnung nach werden (entsprechend der Einteilung von Döderlein) vier Gruppen unterschieden:
A) auf das Collum beschränkt,
B) mit Uebergang auf die Vagina,
C) mit Uebergang auf die Parametrien,
D) Ausdehnung des Carcinoms, daß Behandlung aussichtslos erscheint.

An der Frauenklinik Kiel werden diese letzteren — sonst als I—IV bezeichneten — Gruppen mit A, B, C, D gekennzeichnet, weil die Ziffern 1—6 schon seit Jahren für die histologische Untersuchung benutzt worden waren.

daß 14 Tage nach Beendigung der Bestrahlungen im Harn der Patientin kein Thelykinin mehr nachzuweisen war; auch bei späteren Untersuchungen hat sich bei dieser — klinisch rezidivfreien — Patientin kein Thelykinin mehr im Harn gezeigt.

2.: Siebke berichtet in seiner Arbeit: Thelykinin und Androkinin, das weibliche und männliche Sexualhormon im Körper der Frau (Arch. Gyn. 1931, Bd. 146, H. 3) von einer Frau, bei der seit Jahren die Eierstocksfunktion erloschen war, und welche reichlich Thelykinin und Androkinin ausschied: 74jährige Frau, seit 27 Jahren in der Menopause, bekam Anfang Januar 1930 Blutungen. Die klinische Diagnose lautete: Carcinoma ovarii, das zu einer Blutung ex utero geführt hatte. Die Prüfung des Thelykinin- und Androkiningehaltes im Harn ergab reichlich 40 ME Thelykinin pro die und mehr als 2 HE Androkinin in drei Tagen. Es ist doch sehr wahrscheinlich, daß das Hormon nicht vom eigentlichen follikulären Ovarialgewebe, dessen Funktion schon seit 27 Jahren erloschen war, sondern von den jugendlichen Zellelementen des Carcinoms gebildet wurde.

In derselben Arbeit teilt Siebke Untersuchungen über Hormonausscheidungen bei einer 47jährigen Frau mit, die seit einem Jahr in der Menopause war. Bei dieser Frau, die wegen eines Carcinoma colli uteri zunächst 4000 mgeh Ra., dann 82 % HED Röntgen erhalten hatte, fand sich eine ziemlich konstante Thelykininausscheidung im Harn, (s. Kurve I) und gleichzeitig ließen sich mehr als drei HE in 1000 ccm Harn nachweisen. Klinisch ergab sich, daß das behandelte Carcinom incurabel war.

Kurve I.



Auch in diesem Falle muß die Hormonausscheidung auf das Carcinomgewebe zurückgeführt werden, da ja die Ovarien seit einem Jahr keine Funktion mehr gezeigt hatten.

Auch bei Hachmeister finden sich Fälle, die das gleiche zu beweisen scheinen.

1. Hbl. 399. J., 51jährige Frau, die seit 5 Jahren in der Menopause ist, hatte seit November 1931 Dauerblutungen.
   Die Diagnose lautete Carcinoma colli uteri (histologisch: Gruppe I, Ausdehnung: Gruppe A). Die Hormonuntersuchungen bei der Patientin vor jeglicher Behandlung ergaben 20 ME pro die und 90 % Kammvergrößerung aus 461 ccm Harn.

2. Hbl. 426. K., 53jährige Patientin, seit 5 Jahren in der Menopause. Sie bekam Mitte Oktober 1931 schwache Dauerblutung. Diagnose: Carcinoma colli uteri (histologisch: Gruppe IV, Ausdehnung: Gruppe C). Anfang Januar, bevor jegliche Therapie eingeleitet wurde, schied die Patientin täglich 3 ME aus. Es fand sich in 315 ccm Harn etwa 1 HE. Auf die Frage, weshalb diese Patientin weniger Thelykinin ausscheidet als die erste Patientin, will ich am Ende dieser Arbeit einzugehen versuchen.

Zusammenfassung: Frauen, bei denen die Ovarialfunktion ausgeschaltet ist, scheiden nach den bisher vorliegednen Untersuchungen kein Thelykinin aus. Besteht bei den Frauen, deren zyklische Ovarialfunktion erloschen ist, ein Tumor am Genitale (speziell hier Carcinom), so findet eine Thelykininausschwemmung statt. Meine Aufgabe war es, diese Annahme durch weitere Ergebnisse zu bestätigen oder zu widerlegen. Ich untersuchte eine ganze Reihe von Tumoren:

Maligne Tumoren.

Collumcarcinome.

A) Therapie: Wertheim. (die rechten Adnexe bleiben).
1 Fall: Hbl. 505.

B) Therapie: Wertheim. Röntgen. 2 Fälle: Hbl. 508, 524.
(524 mit Gravidität).

C) Therapie: Radikaloperation. Radium. Röntgen. 1 Fall: Hbl. 538.

D) Beckenwandrezidiv nach Wertheim wegen Collumcarcinoms und Radium wegen Vaginalrezidivs.
Therapie: Röntgen. 1 Fall: Hbl. 494.

E) Therapie: Röntgen. 2 Fälle: Hbl. 489, 537.

F) Therapie: Radium. 1 Fall: Hbl. 514.

G) Therapie: Radium, Röntgen.
a) klinisch rezidivfrei: 3 Fälle: Hbl. 399, 401, 417.
b) incurabel: 2 Fälle: Hbl. 344, 416.

H) Therapie: Totalexstirpation des Uterus nach Schauta. Röntgen. 3 Fälle: Hbl. 347, 392, 419.

J) Therapie: Totalexstirpation des Uterus nach Schauta mit Exstirpation der rechten Adnexe. 1 Fall: Hbl. 509.

Carcinoma vaginae.

Therapie: Radium. 1 Fall: Hbl. 517.

Ovarialcarcinome.

1. primäres Carcinoma ovarii.
Therapie: Exstirpation der rechten Adnexe. 1 Fall: Hbl. 267.
2. doppelseitiges Gallertcarcinom der Ovarien (nach Kruckenberg [= Metastase eines Pyloruscarcinoms]).
Therapie: Radikaloperation. 1 Fall: Hbl. 359.
3. doppelseitiges Ovarialcarcinom.
Therapie: Probelaparotomie. Röntgen. 1 Fall: Hbl. 518.

Chorionepitheliom.

Therapie: Röntgen. Operation. 1 Fall: Hbl. 264.

Benigne Tumoren.

Myomata uteri.

Therapie: Radikaloperation (wegen Verdachtes auf Malignität). 1 Fall: Hbl. 632.

Parovarialzysten.

Therapie: Laparotomie, Entfernung der Zyste. 3 Fälle: Hbl. 521, 540, 625.

Schließlich untersuchte ich zwei Fälle mit

Hermaphroditismus masculinus externus.

Therapie: ∅. 2 Fälle: Hbl. 522, 523.

Ich beginne mit den Collumcarcinomen.

Carcinoma colli uteri.

A) Therapie: Wertheim, (die rechten Adnexe bleiben).
Hbl. 505. K., 29jährige unverheiratete Patientin menstruierte bis Juni 1932 regelmäßig. Menses regelmäßig, alle 4 Wochen, 3—4 Tage lang, mittelstark, früher sehr schmerzhaft.
Partus: ∅.
Abortus: ∅.
Diagnose: Carcinoma colli uteri (histologisch: Gruppe I, Ausdehnung: Gruppe B).
Therapie: 12. VII. 1932 Wertheim (die rechten Adnexe bleiben).

Hormonuntersuchung am:	Thelykinin ME pro die	Androkinin	
		ccm Harn	% Kammvergrößerg.
9. — 11. VII. 1932	114	990	112
		132	8
12. — 15. VII. 1932	84	540	18
16. — 20. VII. 1932	33	800	35
		600	11

Die Patientin war am 1. X. 1932 noch rezidivfrei.

Carcinoma colli uteri.

B) Therapie: Wertheim + Röntgen.

1. Hbl. 508. T., 27jährige Patientin hatte bis April 1932 regelmäßige Menstruation. Seit November 1930 bestand Ausfluß, dem zuweilen Blut beigemengt war. Die Menarche trat mit 14 Jahren ein. Die

Menses waren regelmäßig, alle 4 Wochen, 2—3 Tage, mittelstark, mit Schmerzen.
Partus: ∅.
Abortus: ∅.
Diagnose: Carcinoma colli uteri (histologisch: Scirrhus, Ausdehnung: Gruppe A/B).
Therapie: 15. V. 1931 Wertheim (erweiterte abdominale Radikaloperation).
23. VII.—28. VIII. 1931 Röntgenbestrahlungen nach Coutard.

Hormonuntersuchung am:	Thelykinin ME pro die	Androkinin	
		ccm Harn	% Kammvergrößerg.
13. — 17. V. 1931	7	1700	23
18. — 21. V. 1931	9	1440	∅
25. — 26. V. 1931	∅	1000	36
10. VI. — 14. VI. 1931	∅	1800	∅
15. — 18. VI. 1931	∅	1200	∅
14. — 22. I. 1933	∅	810	12

Im Dezember 1931 wurde wegen Ausfallerscheinungen Menformon gegeben. Am 9. V. 1933 war die Patientin noch rezidivfrei.

2. Hbl. 524. H., 40jährige Frau, die bis Mai 1932 regelmäßige Menses hatte. Schon im Mai 1932 bestand reichlich Ausfluß. Von Juni bis August bestand Amenorrhoe: Gravidität. Im Juli und August bemerkte die Patientin Blutbeimengungen im Fluor. Menarche mit 15 Jahren, Menses regelmäßig alle 4 Wochen, 3 Tage lang, schwach, beschwerdefrei.
Partus: II.
Abortus: I.
Diagnose: Carcinoma colli uteri et Graviditas mens. IV. Das Carcinom gehört histologisch zur Gruppe I/IV, der Ausdehnung nach zur Gruppe A.
Therapie: 8. IX. 1932 erweiterte abdominale Radikaloperation nach Wertheim.
10. XII. 1932 — 14. I. 1933 Röntgenbestrahlungen nach Coutard.

Hormonuntersuchung am:	Thelykinin ME pro die	Androkinin	
		ccm Harn	% Kammvergrößerg.
8. — 12. IX. 1932	533	1170	29
		585	8
13. — 16. IX. 1932	7	780	11
17. — 20. IX. 1932	∅	315	16
6. — 11. XII. 1932	10	465	∅
14. — 18. I. 1933	5	690	20

Bis zum 29. IV. 1933 war ein Rezidiv klinisch nicht nachzuweisen.

Carcinoma colli uteri.

C) Therapie: Radikaloperation (nicht im Gesunden), Röntgen.

Hbl. 538. St., 61jährige Frau, seit 16 Jahren in der Menopause, bemerkt seit einigen Monaten, besonders nachmittags, etwas riechenden Ausfluß. Menses früher regelmäßig.
Partus: V.
Abortus: ∅.
Diagnose: Carcinoma colli uteri (histologisch: Gruppe III, Ausdehnung: Gruppe D).
Therapie: 30. VIII. 1932 Radikaloperation (nicht im Gesunden). November und Dezember 1932 Röntgenbestrahlungen nach Coutard.

Hormonuntersuchung am:	Thelykinin ME pro die	Androkinin	
		ccm Harn	% Kammvergrößerg.
1. — 7. IX. 1932	30	532	21

Am 28. XI. 1932 war der Scheidenstumpf etwas verdickt und knotig. An der Beckenwand links fanden sich unregelmäßige knotige Infiltrate. Darum bekam die Patientin Röntgenbestrahlungen nach Coutard.
Am 2. V. 1933 fand sich am Scheidenstumpf eine fast hühnereigroße, unregelmäßige, weiche, zerklüftete, leicht blutende Geschwulst. Die Infiltrate auf der linken Beckenwand waren deutlich geschrumpft. Das Scheidenstumpfrezidiv wurde mit Radium behandelt:
am 18. V. 1933 2000 mgeh Ra.
am 26. V. 1933 3000 mgeh Ra.
In der Umgebung der Hautnarbe waren am 31. V. 1933 einige haselnußgroße Knoten zu tasten, die in der Haut verschieblich waren. Man kann sie wohl als Metastasen ansprechen.

D) **Beckenwandrezidiv** nach Wertheim wegen Collumcarcinoms und nach Radium wegen Scheidenwandrezidivs.

Hbl. 494. A. Bei der 44jährigen Frau waren die Menses bis September 1926 regelmäßig. Dann traten wochenlange Dauerblutungen auf, bedingt durch ein Carcinoma colli uteri (histologisch: Gruppe V, Ausdehnung: Gruppe B). Therapeutisch wurde am 13. I. 1927 die erweiterte abdominale Radikaloperation nach Wertheim gemacht. 2 Jahre danach blieb die Patientin rezidivfrei. Im März 1929 zeigte sich an der vorderen Scheidenwand ein flaches Rezidiv. Dieses wurde mit Radium behandelt:
am 9. III. 1929 mit 2000 mgeh Ra.
am 4. IV. 1929 mit 750 mgeh Ra.
Dann war klinisch bis zum 4. II. 1932 kein Rezidiv nachweisbar. — Bei der Untersuchung am 1. VI. 1932 war ein Infiltrat auf der linken seitlichen Beckenwand tastbar. Es wurde mit 66 Röntgen-

bestrahlungen zu 200 r behandelt. Im August 1932 war die Behandlung beendet, und das Infiltrat auf der linken Beckenwand wieder zurückgegangen.

Hormonuntersuchung am:	Thelykinin ME pro die	Androkinin	
		ccm Harn	% Kammvergrößerg.
16. — 20. VI. 1932	11	775	26
21. — 24. VI. 1932	∅	825	12
6. — 11. VII. 1932	∅	900	20

Am 21. VI. 1933 war bei der Nachuntersuchung nur eine den Mastdarm etwas nach links ziehende Narbe, aber kein Rezidiv tastbar.

Carcinoma colli uteri.

E) Therapie: Röntgen.

1. Hbl. 489. M., 46jährige Frau, die bis November 1931 regelmäßig menstruierte. Ende Dezember 1931 bis Anfang Januar 1932 trat eine dreiwöchige Dauerblutung auf. Dann setzten die Blutungen bis Mai 1932 aus, jedoch bestand vom November 1931 Ausfluß, der dauernd an Stärke zunahm. — Im Mai 1932 traten 2 starke Blutungen auf.

   Menarche mit 12 Jahren, Menses regelmäßig, alle 4 Wochen, 3 Tage lang, stark, ohne Beschwerden.
   Partus: III.
   Abortus: II.

   Diagnose: Carcinoma colli uteri.
   Ausdehnung: Gruppe D).

   Therapie: Ende Mai 1932 — Mitte Juli 1932 Röntgenbestrahlungen nach Coutard.

   am 24. VIII. 1932 wurde der stark blutende Krater verschorft.
   Vom 26. IX. — 14. X. 1932 erhielt die Patientin noch eine Serie Röntgenbestrahlungen nach Coutard.

Hormonuntersuchung am:	Thelykinin ME pro die	Androkinin	
		ccm Harn	% Kammvergrößerg.
24. — 27. V. 1932	∅	960	∅
28. V. — 1. VI. 1932	35	170	15
2. — 6. VI. 1932	9	1350	15
7. — 10. VI. 1932	28	296	14
11. — 15. VI. 1932	23	1140	102
		114	- 4,7
16. — 20. VI. 1932	19	368	16
21. — 24. VI. 1932	18	476	20
25. — 29. VI. 1932	46	360	18

Bei der Nachuntersuchung am 20. II. 1933 war das kleine Becken von Carcinommassen ausgefüllt. Im Frühjahr 1933 ist die Patientin ihrem Carcinom erlegen.

2. Hbl. 537. K. Es handelt sich um eine 66jährige Frau, seit 16 Jahren in der Menopause. Im Oktober 1931 setzte eine schwache Dauerblutung ein, die noch andauerte, als die kachektische Patientin am 18. V. 1932 in die Klinik kam.

   Menarche mit 18 Jahren, Menses regelmäßig alle 28 Tage, 4 bis 5 Tage lang, mittelstark, ohne Beschwerden. Menopause seit dem 50. Lebensjahr.

   Partus: 10.

   Abortus: 1.

   Diagnose: Carcinoma colli uteri (Ausdehnung: Gruppe D).

   Therapie: im Mai 1932 Röntgenbestrahlungen nach Coutard.

Hormonuntersuchung am:	Thelykinin ME pro die	Androkinin	
		ccm Harn	% Kammvergrößerg.
19. — 27. V. 1932	2	750	∅

Am 2. VI. 1932 trat der Exitus letalis ein; das Carcinom war inzwischen zur Harnblase durchgebrochen.

Carcinoma colli uteri.

F) Therapie: Radium.

Hbl. 514. R. 60jährige Frau, seit 17 Jahren in der Menopause. Im Juni und Juli 1932 traten langdauernde schwache Blutungen auf.

Menarche: mit 18 Jahren, Menses waren immer unregelmäßig alle 17—20 Tage, 8 Tage lang, stark, mit Beschwerden.
Partus: III.
Abortus: II.

Diagnose: Carcinoma colli uteri (Ausdehnung: Gruppe A).

Therapie: am 15. VII. 1932 1800 mgeh Ra.
am 22. VII. 1932 2000 mgeh Ra.
am 23. VIII. 1932 1000 mgeh Ra.

Hormonuntersuchung am:	Thelykinin ME pro die	Androkinin	
		ccm Harn	% Kammvergrößerg.
12. — 15. VII. 1932	19	191	17
15. XII. 1932	∅	1440	16

Die Patientin war am 16. III. 1933 noch rezidivfrei.

Carcinoma colli uteri.

G) Therapie: Radium, Röntgen.

a) klinisch rezidivfrei.

1. Hbl. 399 J. 51jährige Frau, seit 5 Jahren in der Menopause. Im November 1931 trat eine vierwöchige schwache Dauerblutung auf.

Menarche mit 14 Jahren, Menses regelmäßig alle 4 Wochen, 3 bis 4 Tage, mittelstark, beschwerdefrei.

Partus: I.

Abortus: I.

Diagnose: Carcinoma colli uteri (histologisch: Gruppe I, Ausdehnung: Gruppe A), Retroflexio uteri fixata.

Therapie: am 25. XI. 1931 1500 mgeh Ra.
am 3. XII. 1931 2000 mgeh Ra.
am 16. I. 1932 1500 mgeh Ra.
am 26. II. bis März 1932 30 × Röntgenbestrahlungen nach Coutard.

Hormonuntersuchung am:	Thelykinin ME pro die	Androkinin	
		ccm Harn	% Kammvergrößerg.
23. — 27. XI. 1931	20	461	90

Dieses Ergebnis hat Hachmeister in seiner Inaugural-Dissertation bereits mitgeteilt.

17. — 19. VIII. 1932	∅	1410	20

Am 25. IV. 1933 war bei der Patientin ein Rezidiv klinisch nicht nachweisbar.

2. Hbl. 401. M. 56 Jahre alte Frau, die seit Jahren in der Menopause ist. Im Mai 1931 trat eine stärkere Blutung auf.

Menarche mit 12 Jahren. Menses alle 4 Wochen, 3—4 Tage lang, mittelstark, beschwerdefrei.

Partus: ∅.

Abortus: ∅.

Diagnose: Carcinoma colli uteri (histologisch: Excochleation am 11. VI. 1931, Gruppe V. Ausdehnung: Gruppe B/C).

Therapie: am 17. VI. 1931 1590 mgeh Ra.
am 20. VIII. 1931 500 mgeh Ra.
am 18. IX. 1931 1100 mgeh Ra.
vom 26. X. — 7. XI. 1931 Röntgenbestrahlungen nach Coutard. (Im Anschluß an die Röntgenbestrahlungen trat eine Röntgendermatitis auf).

Hormonuntersuchung am:	Thelykinin ME pro die	Androkinin	
		ccm Harn	% Kammvergrößerg.
23. — 27. XI. 1931	10	2500	∅
28. XII. 1931 — 1. I. 1932	12	1200	20
16. — 19. VI. 1932	∅	2200	∅
21. — 24. VI. 1932	∅	2500	∅

Bei der Nachuntersuchung am 4. III. 1933 war klinisch kein Rezidiv nachweisbar.

3. Hbl. 417. B. 47jährige Frau in der Menopause. Ende November 1931 trat eine stärkere 8tägige Blutung ein.
Menarche mit 16 Jahren, Menses regelmäßig alle 4 Wochen, 3 bis 6 Tage lang, mittelstark, beschwerdefrei.
Partus: III.
Abortus: I.
Diagnose: Carcinoma colli uteri (histologisch: Gruppe IV, Ausdehnung: Gruppe C).
Therapie: 10. XI. 1931 2300 mgeh Ra.
17. XI. 1931 Verschorfung des blutenden Kraters.
28. XI. 1931 2400 mgeh Ra.
9. I. 1932 1260 mgeh Ra.
Im Januar und Februar 1932 Röntgenbestrahlungen nach Coutard.

Hormonuntersuchung am:	Thelykinin ME pro die	Androkinin	
		ccm Harn	% Kammvergrößerg.
8. — 12. I. 1932	22	200	11
13. — 17. I. 1932	∅	760	∅

Diese beiden Ergebnisse sind schon von Hachmeister mitgeteilt worden.

28. IX. — 2. X. 1932	∅	870	26

Klinisch war bis zum 14. VI. 1933 kein Rezidiv nachzuweisen.

b) incurabel.

1. Hbl. 344. M., 40 Jahre alte Patientin, die noch regelmäßig menstruierte. Seit Dezember 1930 besteht Ausfluß.
Menarche mit 14 Jahren, Menses regelmäßig alle 4 Wochen, 6 bis 7 Tage dauernd, erst stark, dann abnehmend, ohne Beschwerden.
Partus: II.
Abortus: II.
Diagnose: Carcinoma colli uteri (histologisch: Gruppe IV, Ausdehnung: Gruppe C/D).

Therapie: 27. IV. 1931 2100 mgeh Ra.
8. V. 1931 2200 mgeh Ra.
8. VI. 1931 1700 mgeh Ra.
30. V. — 9. VII. 1931 Röntgenbestrahlungen nach Coutard.
6. — 18. X. 1932 Röntgenbestrahlungen nach Coutard.
21. XI. — Dezember 1932 Röntgenbestrahlungen nach Coutard.

Hormonuntersuchung am:	Thelykinin ME pro die	Androkinin ccm Harn	Androkinin % Kammvergrößerg.
8. — 11. V. 1931	∅	900	57
15. — 18. V. 1931	∅	1600	∅

Ueber diese Ergebnisse hat Aichel bereits in seiner Dissertationsarbeit berichtet.

4. — 5. X. 1932	∅	420	23
		240	5
7. — 11. X. 1932	∅	1200	29
		640	33
		240	6
23. — 27. XII. 1932	∅	1590	20

Klinisch wurde gefunden: am 6. X. 1931 war das rechte Parametrium hart und druckempfindlich;
am 8. XII. 1931 fand sich ein hinter der Portio gelegenes, nach rechts ziehendes Infiltrat;
am 8. III. 1932 zeigte sich ein pericervicales Infiltrat, das nach rechts bis zur Beckenwand zog;
am 8. VII. 1932 zog ein knolliges Infiltrat nach rechts und hinten;
am 4. X. 1932 ließ sich ein incurables Rezidiv feststellen. Die Metastasen waren weiter gewachsen, das Infiltrat reichte hinten rechts bis an die Beckenwand;
am 13. III. 1933 trat bei der Frau der Exitus letalis ein.

2. Hbl. 416. D. 51jährige Patientin, die seit 2 Jahren in der Menopause ist. Seit Ende Mai bis Mitte August 1931 traten bei der Patientin schwache, rezidivierende Dauerblutungen auf, unterbrochen von Fluor.

Menarche mit 15½ Jahren. Menses immer regelmäßig, alle 4 Wochen, 3—4 Tage lang, mittelstark, ohne Beschwerden.

Partus: III.
Abortus: I.

Diagnose: Carcinoma colli uteri (histologisch: Gruppe V, Ausdehnung: Gruppe C/D).

Therapie: 19. VIII. 1931 1000 mgeh Ra.
1. IX. 1931 2000 mgeh Ra.
21. X. 1931 2000 mgeh Ra.
22. I. — 9. III. 1932 Röntgenstrahlungen nach Coutard.

24. VI. 1932 Absetzen einer Clitorismetastase.
18. VII. 1932 900 mgeh Ra.
31. VII. 1932 600 mgeh Ra.
(auf das Scheidenwandinfiltrat).

Hormonuntersuchung am:	Thelykinin ME pro die	Androkinin ccm Harn	Androkinin % Kammvergrößerg.
18. — 21. I. 1932	∅	1000	42
		250	2
22. — 26. I. 1932	5	240	14
Diese Ergebnisse hat Hachmeister bereits mitgeteilt.			
28. VI. — 2. VII. 1932	∅	615	18

Bei den klinischen Untersuchungen fanden sich:

am 12. I. 1932 ein wachsendes, derbes, walnußgroßes Infiltrat links;

am 10. III. 1932 ein kleines Infiltrat an der vorderen Scheidenwand hinter dem Introitus. (Das seitliche Infiltrat ist etwas zurückgegangen).

am 17. IV. 1932 linksseitiges höckriges, indolentes Beckenwandinfiltrat.

An der Clitoris haselnußgroße Carcinommetastase.

Am 18. VII. 1932 fand sich ein kleinhandtellergroßes, derbes Infiltrat in der vorderen Scheidenwand, nahe der Urethra.

Am 1. VIII. 1932 war das Infiltrat eingeschmolzen. Nun fand sich im Septum rectovaginale ein Infiltrat nach beiden Seiten.

(Clitorisnarbe weich). Die Patientin ist bald nach der letzten Untersuchung an ihrem Carcinom zugrunde gegangen.

Carcinoma colli uteri.

H) Therapie: Schauta, Röntgen.

1. Hbl. 347. E. 45jährige Frau, die noch regelmäßig menstruierte. Seit Dezember 1930 bestand eine Dauerblutung, aus der die Menstruation noch deutlich zu erkennen war.
Menarche mit 14 Jahren, Menses regelmäßig, alle 4 Wochen, früher 3—4 Tage lang, in letzter Zeit 8 Tage lang, mittelstark, ohne Beschwerden.
Partus: IV.
Abortus: I.
Diagnose: Carcinoma colli uteri (histologisch: Gruppe V, Ausdehnung: Gruppe B).
Therapie: 7. V. 1931 Totalexstirpation des Uterus nach Schauta, 13. VII.—11. VIII. 1931 Röntgenbetrahlungen nach Coutard.

Hormonuntersuchung am:	Thelykinin ME pro die	Androkinin	
		ccm Harn	% Kammvergrößerg.
7. — 10. V. 1931	15	1/3 HE pro die	
11. — 14. V. 1931	3	1/3 HE pro die	
15. — 18. V. 1931	∅	1/4 HE pro die	
19. — 21. V. 1931	∅	1/8 HE pro die	

Diese Ergebnisse entstammen der Inaugural-Dissertation von Aichel.

17. — 20. XI. 1932	∅	1050	47

Weiterer Verlauf: Im August 1931 war ein Infiltrat auf der linken Beckenwand nachweisbar. Es ging aber im Verlauf der weiteren Röntgenbestrahlungen zurück.
Am 17. XI. 1932 war die Patientin bei der Nachuntersuchung noch rezidivfrei.

2. Hbl. 419. G., 33jährige Frau, die bis Mai 1931 regelmäßig menstruierte. Anfang Juni trat eine Blutung auf, die Anfang September noch andauerte.
Menarche mit 16 Jahren, Menses alle 4 Wochen, 3—4 Tage lang, mittelstark, ohne Beschwerden.
Partus: IV. (letzter: 12. III. 1931).
Abortus: ∅.
Diagnose: Carcinoma colli uteri (histologisch: Gruppe I, Ausdehnung: Gruppe A/B).
Therapie: 5. IX. 1931 Totalexstirpation des Uterus nach Schauta.
8. I.—1. IV. 1932 Röntgenbestrahlungen nach Coutard.

Hormonuntersuchung am:	Thelykinin ME pro die	Androkinin	
		ccm Harn	% Kammvergrößerg.
12. — 15. I. 1932	137	1650	31
		825	6
16. — 19. I. 1932	51	990	21
20. — 24. I. 1932	64	1000	∅

Diese Untersuchungsergebnisse hat Hachmeister in seiner Inaugural-Dissertation bereits mitgeteilt.

XI. 1932	∅	1380	15

Bei der Nachuntersuchung am 14. II. 1933 war die Patientin noch rezidivfrei. Am 16. VI. 1933 fand sich ein beginnendes Wandinfiltrat (?) rechts.

3. Hbl. 392. B., 40jährige Frau, die bis September 1931 noch regelmäßig menstruierte.

Menarche mit 12 Jahren, Menses regelmäßig, alle 4 Wochen, 3 Tage lang, mittelstark, ohne Schmerzen.

Partus: VII (letzter im März 1931).
Abortus: II.

Diagnose: Carcinoma colli uteri (histologisch: Gruppe I, Ausdehnung: Gruppe A).

Therapie: 5. X. 1931 Totalexstirpation des Uterus nach Schauta.
10. XI.—24. XII. 1931 Röntgenbestrahlungen nach Coutard.
26. VIII.—September 1932 Röntgenbestrahlungen nach Coutard.

Die Ergebnisse der zahlreichen Hormonuntersuchungen finden sich auf Kurve II.

Kurve II.

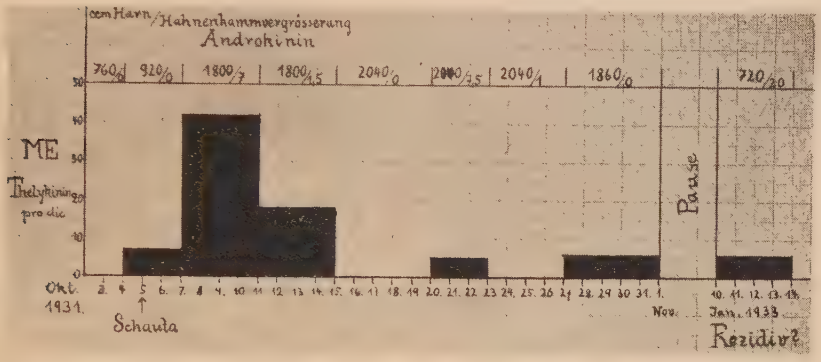

Weiterer klinischer Verlauf:

Am 26. VIII. 1932 fand sich eine Narbe auf der rechten Beckenwand. (Coutard-Wiederholung). Am 3. I. 1933 waren die Narben (?) seitlich breit, noch nicht bis auf die Beckenwand reichend. Am 4. V. 1933 war das Infiltrat breit, besonders links, an die Beckenwand ziehend.
Am 27. VI. 1933 erlag die Patientin ihrem Carcinom.

Carcinoma colli uteri.

J) Schauta mit Exstirpation der rechten Adnexe.

Hbl. 509. S., 45jährige Frau, deren Menses bis Anfang Dezember 1931 regelmäßig waren. Mitte Dezember trat eine schwache Zwischenblutung auf. An die Regel Ende Dezember — Anfang Januar schloß sich eine etwa 8tägige schwache Nachblutung an. Ende Januar trat wieder eine Blutung auf, die stärker werdend, etwa 3 Wochen dauerte.
Menarche mit 15 Jahren, Menses bis 1916 regelmäßig, alle vier Wochen, 4—5 Tage lang, mittelstark, ohne Beschwerden, später waren die Menses weniger regelmäßig.
Partus: II.
Abortus: I.

Diagnose: Carcinoma colli uteri (histologisch: Gruppe IV/V, Ausdehnung: Gruppe B).
Therapie: 10. II. 1932 Totalexstirpation des Uterus nach Schauta und Exstirpation der rechten Adnexe.

Hormonuntersuchung am:	Thelykinin ME pro die	Androkinin	
		ccm Harn	% Kammvergrößerg.
10. — 14. II. 1932	14	200	29
15. — 19. II. 1932	28	300	15
20. — 24. II. 1932	7,5	1320	33

Diese Ergebnisse sind schon von Hachmeister mitgeteilt.

20. — 23. XII. 1932	∅	1290	100
		129	10
		215	6

Bei der 45jährigen Frau ist das eine Ovar, dem der Uterus als Erfolgsorgan fehlte, auch sicher funktionslos geworden.
Am 20. IV. 1933 war die Patientin noch ohne Rezidiv.

Carcinoma vaginae.

K) Therapie: Radium.
Wir führten Hormonuntersuchungen bei einem Fall von Carcinoma vaginae durch. Es handelt sich um eine 63jährige Patientin (Hbl. 517. G.), die seit 20 Jahren in der Menopause ist. Seit Februar 1932 besteht Ausfluß, der seit März 1933 blutige Beimengungen hatte.
Menarche mit 18 Jahr., Menses regelmäßig alle 4 Wochen, 8 Tage lang, stark, zuweilen schmerzhaft. Menopause mit dem 43. Lebensjahr.
Partus: V.
Abortus: I.
Diagnose: Carcinoma vaginae (Plattenepithelcarcinom).
Therapie: 6. VIII. 1932 1000 mgeh Ra.
13. VIII. 1932 1000 mgeh Ra.
20. VIII. 1932 1000 mgeh Ra.
4. X. 1932 750 mgeh Ra.

Hormonuntersuchung am:	Thelykinin ME pro die	Androkinin	
		ccm Harn	% Kammvergrößerg.
6. — 9. VIII. 1932	275	60	25
10. — 14. VIII. 1932	∅	600	∅

Am 12. I. 1933 fand sich bei der Nachuntersuchung hinter dem Collum uteri bis zum Rectum ziehend ein Infiltrat, welches am 10. V. 1933 zurückgegangen war und sich nur noch links neben dem Darm nachweisen ließ.

Jetzt folgen einige Fälle von Carcinoma ovarii.

Primäres Ovarialcarcinom.

Hbl. 267. H., 10jähriges Mädchen, bei dem die Menarche schon vor 5 Monaten eingetreten war. Die Patientin wurde mit Schmerzen im Unterleib eingeliefert, auch bestanden seit Februar 1930 unregelmäßige Blutungen.

Diagnose: Carcinoma ovarii dextri, Hypergenitalisierung.

Therapie: am 5. VII. 1930 Laparotomie, Exstirpation der rechten Adnexe.

Aßmann führte zur Zeit der Operation Hormonbestimmungen durch, die jetzt durch zwei weitere Untersuchungen ergänzt sind.

Hormonuntersuchung am:	Thelykinin ME pro die	Androkinin	
		ccm Harn	% Kammvergrößerg.
2. — 4. VII. 1930	16		
5. — 7. VII. 1930	6		
8. — 9. VII. 1930	∅		
30. VIII. — 4. IX. 1932	∅	192	14
13. — 18. I. 1933	20	240	13

Bis zur Nachuntersuchung am 9. V. 1933 war die Patientin rezidivfrei. Das vorzeitige Eintreten der Menarche, die Entwicklung des Uterus zum gut turgeszierten Organ, wie man ihn sonst nur bei einer geschlechtsreifen Frau zu finden gewohnt ist, mag vielleicht an der übermäßigen Thelykininproduktion des Carcinom liegen.

Doppelseitiges Ovarialcarcinom (Gallertcarcinom Kruckenberg) (Metastasen bei Pyloruscarcinom).

Therapie: supravaginale Radikaloperation.

Hbl. 359. W., 33jährige Frau. Menses regelmäßig bis Mai 1931. Ende Juni 2 zweitägige Blutungen.

Menarche mit 16 Jahren, Menses alle 4 Wochen, 7 Tage Dauer, mittelstark, ohne Beschwerden.

Partus I.

Abortus: I.

Diagnose: doppelseitiges Ovarialcarcinom (Gallertcarcinom, Kruckenberg), Metastase bei Pyloruscarcinom.

Therapie: Laparotomie, supravaginale Radikaloperation am 7. VII. 1931.

Hachmeister führte um die Zeit der Operation quantitative Hormonbestimmungen im Harn durch. Wir untersuchten die Patientin 1¼ Jahre nach der Operation.

Hormonuntersuchung am:	Thelykinin ME pro die	Androkinin	
		ccm Harn	% Kammvergrößerg.
4. — 6. VII. 1931	19	900	∅
7. — 12. VII. 1931	∅	900	∅
29. X. 1932	10	1200	24

Weiterer Verlauf: im August 1931 wurde wegen des Pyloruscarcinoms eine Operation nach Billroth I durchgeführt.

Bis X. 1932 war die Patientin noch rezidivfrei. —

Doppelseitiges Ovarialcarcinom.

Therapie: Probelaparotomie, Röntgen.

Hbl. 520. O., 45jährige Frau, die bisher noch ihre Menses hatte. Seit Februar 1932 bestehen unregelmäßige schwache Zwischenblutungen (meist einige Tage nach der Regel).

Menarche mit 14 Jahren, dann 1 Jahr Unterbrechung. Seit dem 16. Lebensjahre sind die Menses regelmäßig alle 4 Wochen, mittelstark, beschwerdefrei.

Partus: II.

Abortus: III.

Diagnose: doppelseitiges Ovarialcarcinom.

Therapie: vom 5. VIII. — 15. IX. 1932 36 × Röntgenbestrahlungen.

Hormonuntersuchung am:	Thelykinin ME pro die	Androkinin	
		ccm Harn	% Kammvergrößerg.
6. — 9. VIII. 1932	24	570	17
10. — 14. VIII. 1932	44	1440	∅
4. — 10. I. 1933	14	1470	20

Verlauf: am 17. IX. 1932 waren bei der Untersuchung die Tumoren nicht mehr nachzuweisen. Am 12. XII. 1932 fand sich im linken Parametrium eine daumendicke, zur Beckenwand ziehende Narbe. Carcinom? Man kann es nach dem positiven Thelykininbefund im Januar 1933 annehmen, ebenso spricht ein weiteres Untersuchungsergebnis vom 24. IV. 1933 dafür: Resistenz links hinter dem Uterus.

Metastasen eines Carcinoma ovarii (nach Radikaloperation 1929).

Therapie: Röntgen.

Hbl. 518. Sch., C., 54jährige Frau, bei der am 29. V. 1929 wegen Ovarialcarcinoms die Radikaloperation durchgeführt wurde. Klinisch finden sich große Tumoren im Abdomen, die man wohl als Metastasen (im Netz) der Ovarialcarcinome ansprechen darf.

Therapie: 29. V. 1929 Laparotomie. Radikaloperation. Juli 1929 Röntgenbestrahlungen (70 % HED).
12.—23. X. 1931 Röntgenbestrahlungen
23. II.—19. III. 1932 Röntgenbestrahlungen
1.—24. VIII. 1932 Röntgenbestrahlungen
9. III.—7. IV. 1933 Röntgenbestrahlungen.
Hormonuntersuchungen wurden vom 2.—5. August 1932 durchgeführt. Es wurden gefunden: Thelykinin pro die 35 ME
Androkinin in 1020 ccm ∅ % Kammvergrößerung.
Bei der Untersuchung am 14. VI. 1933 fand sich ein übermannsfaustgroßer, derber Tumor im Abdomen. —

Es folgt ein Fall von Chorionepitheliom. Ueber die ersten quantitativen Hormonuntersuchungen dieses Falles haben Siebke und Aßmann Mitteilungen gemacht. Ich gebe diese Untersuchungsergebnisse unten noch einmal in einer Kurve wieder.

Status nach Röntgenbestrahlung und Operation eines Chorionepithelioms post abortum.

Hbl. 264. Sch., E. Es handelt sich bei der Patientin um eine 35jährige Frau. IV normale Partus, 5 Aborte. Letzter Abort im Mai 1930 (siehe Regelschema). Anschließend an den Abort im Mai 1930 trat eine langdauernde schwache Blutung auf. Es wurde abradiert (27. VI. 1930) und man fand Abortreste, die keinen Anhalt für Malignität ergaben. — Ende Juni und im Juli bestanden bei der Patientin Uebelkeit, Erbrechen, Gewichtsabnahme. Die Nachuntersuchung ergab 2 derbzystische bis hühnereigroße Geschwülste in der vorderen Vaginalwand. Histologisch ergab sich, Chorionepitheliom der Vagina. Die **Therapie** bestand zunächst in einer Serie von Röntgenbestrahlungen nach Coutard. Die Tumoren gingen in ihrer Größe zurück und wurden am 12. IX. 1930 ausgeschält. Nun folgen die Hormonuntersuchungen dieser Zeit: Androkinin: in 250 ccm Harn vom 1.—6. VIII. 1930 und 9.—13. VIII. 1930 war eine HE nachweisbar.
Thelykinin: siehe Kurve III.

Regelschema und Kurve III,

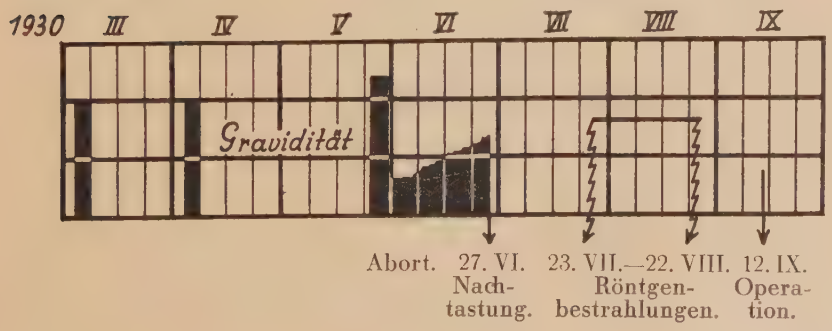

Thelykininergebnisse:

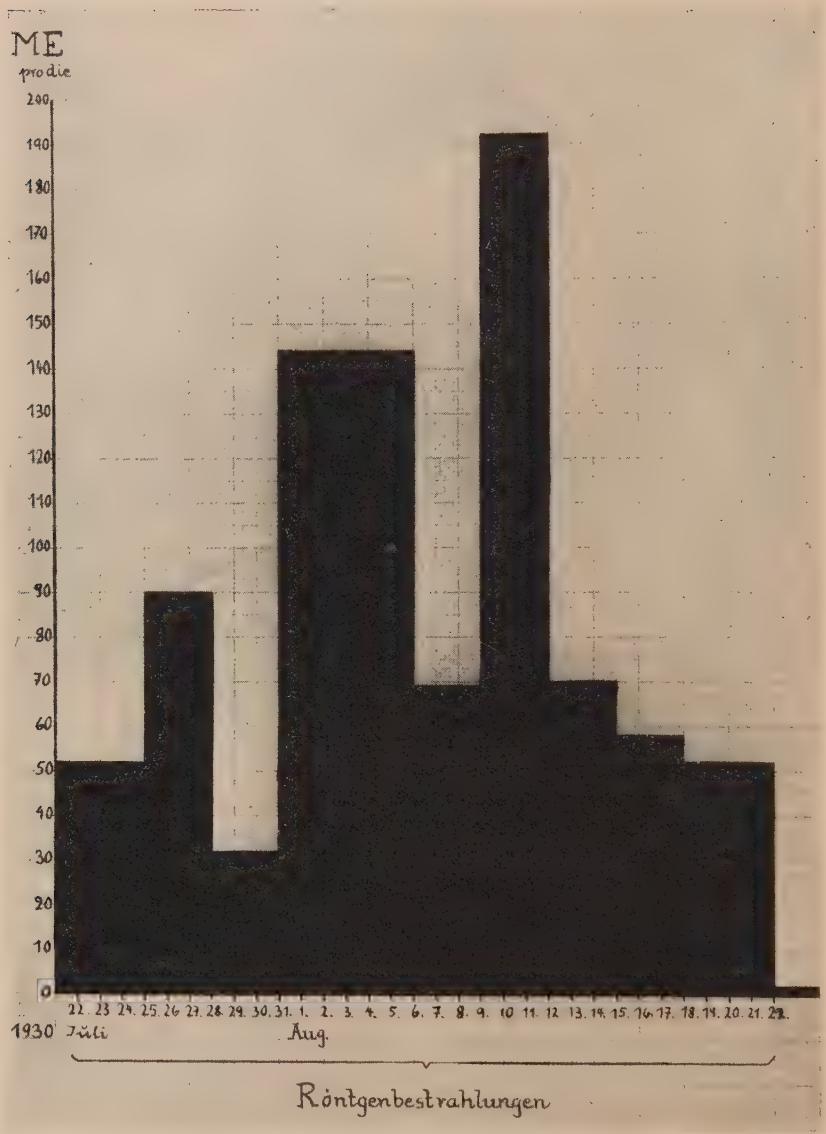

Es ist auffallend, daß in der Zeit vom 10.—12. VIII. 1930 noch etwa 190 ME pro die ausgeschieden werden, also in einer Zeit, wo durch die Röntgenbestrahlungen nach Coutard die Ovarialfunktion schon erloschen sein sollte. Durch langjährige Beobachtungen weiß man aber, daß nach Röntgenkastration noch 1—2, in einigen Fällen sogar 3 Menstruationen auftreten können. Diese Tatsache läßt sich nur damit erklären, daß die

Follikel, die bei der Röntgenkastration dicht vor der Reife standen, ihre Zyklus trotz Röntgenbestrahlungen noch beenden (bezw. ihre Funktion noch weiter ausüben). Es besteht aber auch die Möglichkeit, daß durch die 14 Röntgenbestrahlungen noch nicht alle Tumorzellen abgestorben waren.

Vom 6. IX. 1930 ab ließ sich kein Thelykinin mehr aus dem Harn nachweisen.

Die Untersuchung auf Hypophysenvorderlapenhormon ergaben am 24. VII. 1930, nach einer Röntgenbestrahlung noch 8000 ME pro Liter Harn, am 31. VII. 1930 zum ersten Male weniger als 1000 ME pro Liter Harn. Am 7. VIII. 1930 war die A.Z.R. negativ, wurde am 14. VIII. 1930 noch einmal positiv.

Bis zum 6. IX. 1930 wurde durch die A.Z.R. immer nur eine Wirkung I^0 erzielt. Später waren alle Untersuchungen auf HVL.H. negativ.
In der Zeit vom November 1932 war die Patientin wieder zur Nachuntersuchung in der Klinik.

Die Hormonuntersuchungen in dieser Zeit ergaben folgende Werte:

Androkinin: aus 424 ccm Urin erzielten wir eine Kammvergrößerung von ca. 18 %.

Thelykinin: war in 1000 ccm Harn nicht nachweisbar.

Hypophysenvorderlappenhormon: die Aschheim-Zondek-Reaktion war negativ.

Daraus wird man wohl annehmen können, daß kein Rezidiv aufgetreten ist. — Klinisch war jedenfalls bis zum 22. II. 1933 kein Rediziv zu erkennen.

Von dem Fall mit Myomata uteri, bei dem wegen Verdachtes auf Malignität eine Radikaloperation gemacht worden ist, habe ich Folgendes zu berichten:

Myomata uteri.

Therapie: Laparotomie, Radikaloperation
(wegen Verdachtes auf Malignität).

Hbl. 632. Z., 47jährige Frau, welche normal menstruiert war bis zum Oktober 1932. Im Anschluß an die Novemberregel trat eine schwache Dauerblutung ein, die erst am 18. XII. 1932 stand.

Menarche mit 16 Jahren, Menses regelmäßig, alle 28 Tage, 3 bis 4 Tage lang, mittelstark, ohne Beschwerden.

Partus: ∅.
Abortus: ∅.

Diagnose: Myomata uteri.

Therapie: 6. I. 1933 Laparotomie, wegen Verdachtes auf Malignität: Radikaloperation (histologisch: Myom).

Hormonuntersuchung am:	Thelykinin ME pro die	Androkinin	
		ccm Harn	% Kammvergrößerg.
7. — 12. I. 1933	50	900	53
13. — 17. I. 1933	4,5	405	19

In den ersten Tagen post operationem wurde viel (Thelykinin) Hormon ausgeschwemmt. In den Tagen darauf schon sehr viel weniger. Es steht zu vermuten, daß in den darauffolgenden Tagen kein Thelykinin mehr ausgeschieden wurde, leider können wir das nicht beweisen, denn die Patientin hat in dieser Zeit den Harn nicht mehr gesammelt.

Wir wissen, daß das Follikulin bei der geschlechtsreifen normalen Frau im Follikel verhältnismäßig konzentriert gefunden wird, und wir nehmen deshalb an, daß es hier auch außerhalb der Schwangerschaft im wesentlichen gebildet wird. — Da nun aber bei den meisten unserer zahlreichen Untersuchungen auch viel Androkinin im Frauenharn gefunden wurde, ergab sich die Frage: Wo wird dieses Androkinin im Körper der Frau gebildet? Gerade diese Frage beschäftigte uns sehr, und so haben wir neben dem Frauenharn auch andere Exkrete und Körperflüssigkeiten auf ihren Androkiningehalt geprüft. Wir hofften, gelegentlich irgendwo eine besonders starke Konzentration dieses Hormons nachweisen zu können, und so die wahrscheinliche Quelle des Androkinins im Frauenkörper zu finden. Als wir nun im Verlauf dieser Untersuchungen im Exkret aus 100 ccm Parovarialzysteninhalt beim Kapaun ein Kammwachstum von 20 % erzielt hatten, glaubten wir im Parovarium die Bildungsstätte für das Androkinin bei der Frau gefunden zu haben. Entwicklungsgeschichtlich betrachtet hatte diese Vermutung eine gewisse Berechtigung, denn das Parovarium ist der Rest des Wolff'schen Ganges im Körper der Frau; beim Manne wird dieser Gang zum Ausführungsweg der Genitalorgane. So sind diese Zellen zwar ihrer Anlage nach wahrscheinlich nur dazu bestimmt, Ausführungsgang (nicht Drüse) zu werden. Doch ist das kein Beweis dafür, daß sie nicht auch in der Lage wären, Hormon zu produzieren. Wir untersuchten zur weiteren Klärung dieser Frage noch zwei andere Parovarialzysten auf den Gehalt an Androkinin, in diesen beiden Fällen gelang es uns jedoch nicht, männliches Sexualhormon durch den Hahnenkammtest nachzuweisen. Auch diese negativen Ergebnisse bewiesen noch nicht, daß das Parovarium als Bildungsstätte des Androkinin nicht in Frage kommt, denn wir wissen, daß Drüsen mit innerer Sekretion oft nur verhältnismäßig wenig Hormon selbst enthalten, obwohl sie in der Lage sind, außerordentlich große Hormonmengen durch dauernde Abgabe ihres Hormongehaltes in den Körper hineinzuwerfen. So vermögen offenbar die Follikel, die selbst im Augenblick höchster Reife nur etwa 4 ME Follikulin enthalten, während des Zyklus tausende von Einheiten zu bilden, denn allein im Harn und Kot sind während eines Zyklus gelegentlich 4000 ME Follikulin nachweisbar. Warum sollten nicht beim Parovarium ähnliche Verhältnisse vorliegen?

Nun gelingt aber auch bei Frauen, die radikaloperiert sind, bei denen also auch die Parovarien ganz oder zum überragenden Teil fehlen, der Nachweis von männlichem Sexualhormon im Harnextrakt. — So schied z. B. die Patientin T. (Hbl. 508, siehe Seite 15) 8 Monate nach der erweiterten abdominalen Radikaloperation nach Wertheim, im Extrakt aus 850 ccm Harn noch etwa eine HE Androkinin aus, obwohl inzwischen kein Carcinomrezidiv aufgetreten war. Dieser Befund ist überraschend. Er scheint zu beweisen, daß das Androkinin extragenital gebildet wird. Welche extragenitalen Gewebselemente es allerdings sind, die für die Bildung des männlichen Geschlechtshormons in Frage kommen, läßt sich nach dem heutigen Stand unserer Untersuchungen noch nicht sagen. Vielleicht spielt die Nebenniere eine Rolle: wir hatten nämlich Gelegenheit, einen Fall mit einem azyklischen Hypernephrom und Vermännlichung der Patientin genau hormonal zu untersuchen und fanden, daß die Frau neben ungeheuren Mengen Thelykinins auch viel Androkinin ausschied (bis zu 16.6 HE pro die). Dieses Untersuchungsergebnis deutet zweifellos auf eine Beteiligung der Nebenniere bei der Bildung des Androkinins hin. In welcher Weise die Untersuchungen an der Frauenklinik Kiel diese Frage nach der Herkunft des Androkinins weiter zu klären suchen, wird später in einer weiteren Mitteilung gezeigt werden.

Schließlich hatte ich Gelegenheit, bei zwei Fällen von Hermaphroditismus masculinus externus je eine Hormonuntersuchung durchzuführen. Es handelt sich bei diesen Fällen um familiäres Auftreten dieser Mißbildung. Die beiden jungen Menschen, deren Krankengeschichten ich ausführlich folgen lasse, sind Geschwister. Bei einer „Cousine" der Großmutter soll dieselbe Mißbildung bestanden haben. Außerdem ist in der Familie ein gehäuftes Auftreten von Taubstummheit und Schwerhörigkeit zu verzeichnen, wie folgendes Schema zu deuten bestrebt ist:

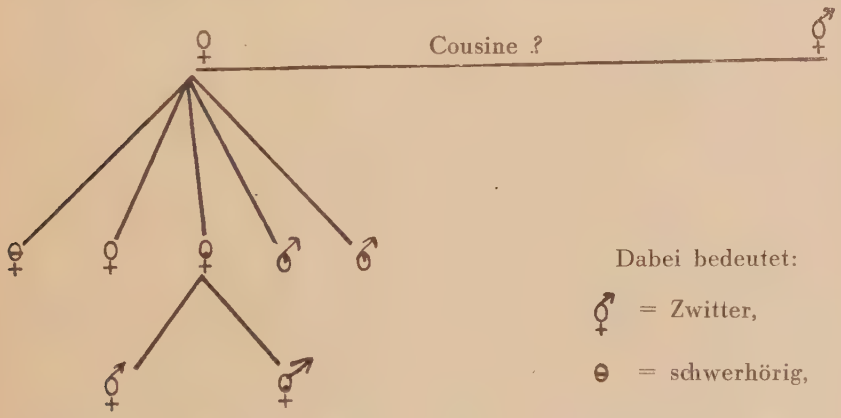

(Zwitter, bei denen die Hormonuntersuchung durchgeführt wurde.)

Dabei bedeutet:

= Zwitter,

= schwerhörig,

= taubstumm,

= Lues.

1. Hbl. 522. 16jähriges Kind, welches mit ½ Jahren von einem Arzt als Knabe, von einem anderen Arzt als Mädchen bezeichnet wurde. Als kleines Kind waren die Züge vornehmlich weiblich. Vor ¾ Jahren (im Juni 1931) trat ein Stimmbruch ein, nach dem eine tiefere Stimme zurückgeblieben ist. Seit einiger Zeit kann man auch ein stärkeres Wachstum der Hände und Füße bemerken. — Befund: Schlanker Wuchs, Mamillen fettarm.

   Aeußeres Genitale: Behaarung ziemlich stark, scharf quer oben abgesetzt. Clitoris zeigt Penisform, 5 cm lang; Praeputium gut ausgebildet. Urethralrinne zu erkennen, Urethralmündung: unterhalb der Peniswurzel am Auslauf der Urethralrinne. Beiderseits neben der Urethralmündung findet sich eine stecknadelkopfgroße Oeffnung. 1 cm analwärts von der Urethralmündung ist eine linsengroße Oeffnung gelegen, durch die hindurch man auf 1½ cm Tiefe sondieren kann. Die Labien enthalten beiderseits wenig Fett. Beiderseits auf dem Annulus inguinalis externus sind etwa kirschgroße, etwas ovale, bewegliche, glatte Körper (Testes?) zu tasten.

   Rectale Untersuchung: Es gelingt nicht, per rectum einen Uterus oder Samenblasen zu tasten.

Hormonuntersuchung am:	Thelykinin ME pro die	Androkinin	
		ccm Harn	% Kammvergrößerg.
August 1932	85	180	26

2. Hbl. 523. 14½jähriges Kind, welches früher vollkommen weibliche Züge hatte. Seit dem 6. Lebensjahre ist es wegen Lues in Behandlung.

   Befund: schlanker Wuchs, flacher Thorax, wenig Fett unter den Mamillen. Das Becken zeigt ausgesprochen männliche Maße. Der Schambogen ist spitz und hoch. Die äußere Behaarung ist nur gering. Die rechte Labie macht den Eindruck eines Scrotums, während die linke schlaff ist und wenig Fett enthält. Die Clitoris ist etwas vergrößert, aber nicht penisähnlich entwickelt.

Hormonuntersuchung am:	Thelykinin ME pro die	Androkinin	
		ccm Harn	% Kammvergrößerg.
August 1932	79	288	20

Man könnte meinen, die Hormonuntersuchung trage in solchen Fällen dazu bei, das Geschlecht der Kinder richtig zu bestimmen. Sie versagt aber in diesem Falle und wird vielleicht nie bei derartigen Fällen Aufschluß geben, weil eben beide Hormone bei Männern und Frauen gefunden werden, und weil wir vor allem nicht wissen, welche Mengen

der einzelnen Hormone für Frauen und welche für Männer zu bestimmten Zeiten der Entwicklung charakteristisch sind. Auffallend erscheint es nur, daß beide Kinder verhältnismäßig viel Thelykinin ausschieden. — Wir haben diese Fälle hier angeführt, um zur Kasuistik dieser Fälle beizutragen. — Die oben mitgeteilten zahlreichen Untersuchungen bei Frauen, die wegen eines Tumors am Genitale operiert worden waren, oder die zur Zerstörung des Tumors mit Radium oder Röntgenbestrahlungen behandelt wurden, hatten schließlich noch ein weiteres interessantes Ergebnis. Es fiel auf, daß Frauen mit Carcinomen, die histologisch der Gruppe I (undifferenziertes Carcinom) angehören, besonders viel Thelykinin im Harn ausscheiden. Es erinnert dieses Ergebnis wiederum an die Theorie von Siebke, daß die Zellen umso mehr Hormon zu bilden vermögen, je weniger sie histologisch differenziert und ausgereift sind.

Fasse ich jetzt zusammen, was sich aus den bisherigen Ergebnissen sagen läßt, so hat es den Anschein, als ob das **Androkinin** nicht vom Carcinom des Genitale und überhaupt nicht von den Genitalorganen gebildet wird.

Das **Thelykinin** hingegen scheint uns eine ganze Reihe von Aufschlüssen geben zu können. Es tritt z. B. wieder im Harn auf bei Frauen, die längst in der Menopause waren, wenn bei ihnen ein Carcinom entsteht. Nach restloser Entfernung des Carcinoms verschwindet auch das Thelykinin wieder aus dem Harn. Das Hormon wird wieder nachweisbar, wenn bei Fällen, die wegen eines Carcinoms behandelt sind, ein Rezidiv auftritt. Mit Entfernung des Rezidivs verschwindet abermals wieder das Thelykinin aus dem Harn. Ob die mitgeteilten Ergebnisse immer noch Zufallsbefunde sind, oder ob es sich hier um ein Gesetz handelt, muß weitere Forschung klären. Auffallend ist die Tatsache, daß **bei ausgedehnten Carcinomen** des Genitales das Thelykinin zuweilen fehlt. Die Ursache dafür dürfte wohl in der allgemeinen Kachexie gelegen sein. So wie in diesem Zustande die Funktion der physiologischen Körperzellen mehr und mehr erlischt und schließlich gänzlich darniederliegt, muß endlich auch wohl die Funktion der pathologischen Zellverbände im Körper erlöschen.

Zum Schluß erlaube ich mir, meinem hochverehrten Lehrer, Herrn Professor Dr. Schröder, für die freundliche Ueberlassung der Arbeit und des Materials und Herrn Privatdozenten Dr. Siebke für die vielseitigen Anregungen und die große Hilfsbereitschaft bei Durchführung und Auswertung der Untersuchungen zu danken.

Literatur.

Siebke, Ergebnisse von Mengenbestimmungen des Sexualhormons, Mitt. 1—5, Zbl. Gyn. **1929,** Nr. 39; **1930,** Nr. 26; **1930,** Nr. 28; **1930,** Nr. 31.

Volk, Inaug.-Diss. Kiel **1929:** Mengenbestimmungen des Sexualhormons im Blut und Urin der Frau.

Kleinau, Inaug.-Diss. Kiel, **1930:** Untersuchungen über den Gehalt an Sexualhormon im Harn der Frau.

Wisniewski, Inaug.-Diss. Kiel **1931:** Follikelhormon und Androkinin im Frauenharn.

Aßmann, Inaug.-Diss. Kiel **1931:** Untersuchungen über den Gehalt an Sexualhormon im Harne der Frau.

Aichel, Inaug.-Diss. Kiel **1932:** Thelykinin und Androkinin, weibliches und männliches Sexualhormon, im Frauenharn bei Carcinoma colli uteri.

Hachmeister, Inaug.-Diss. Kiel **1933:** Sexualhormone im Frauenharn bei Behandlung von Genitaltumoren und bei glandulärer Endometriumshyperplasie.

Siebke, Welche Mengen von Follikelhormon und Androkinin finden sich in den Exkreten während des normalen mensuellen Zyklus und nach Follikulinzufuhr per os? Arch. Gyn. **1934,** Bd. 156, 1. und 2. Heft.

Lebenslauf.

Ich, Ilse Wilhelmine Cäcilie Schön, wurde als Tochter des Betriebsleiters Hermann Schön und seiner Ehefrau Martha, geb. Buttmann, am 13. IX. 1908 in Elmshorn (Holstein) geboren. Dort besuchte ich auch das Lyceum bis 1922 und trat dann in das Realgymnasium ein. Ostern 1928 bestand ich die Reifeprüfung. Ich studierte an den Universitäten Marburg, Hamburg, Graz und Kiel. In Kiel bestand ich am 2. VIII. 1930 die ärztliche Vorprüfung, im Winter-Semester 1933 gedenke ich hier in die ärztliche Staatsprüfung einzutreten.